

Teknik Pemeriksaan Radiografi Region Antebrachii pada Pediatrik dengan Fraktur Tertutup di RSUD Perpetua J. Safanpo Papua

Received: 20 November 2025

Accepted: 1 Desember 2025

Publish online: 10 Desember 2025

Prama Sugara^{1*}, Muslimah Putri Utami², Anisah³

Abstrak

Pada tahun 2020, *World Health Organization* (WHO) melaporkan bahwa tingkat kejadian patah tulang mencapai 2,7% dan terdapat sekitar 13 juta orang yang mengalami patah tulang. Pemeriksaan radiografi *region antibrachii* menjadi modalitas penting dalam membantu menegakkan diagnosa radiologi, namun pada pasien *pediatrik* hasil kualitas citra gambaran yang diperoleh dapat dipengaruhi pada persiapan pasien, proyeksi dan faktor eksposi. Fraktur tertutup ialah sebuah contoh patah tulang di mana tulang yang patah tidak terlihat dari lingkungan luar karena tidak ada luka pada permukaan luar kulit. Tujuan mengetahui teknik pemeriksaan dan melihat hasil gambaran expertise dalam pemeriksaan radiografi *region antibrachii* pada pasien *pediatrik* dengan fraktur tertutup. Metode penelitian ini menggunakan desain deskriptif kualitatif dengan pendekatan observasi dengan melibatkan radiografer dan radiologi sebagai informan. Metode pengumpulan data pada penelitian ini menggunakan proses wawancara, observasi dan dokumentasi di lapangan secara langsung dengan satu orang sampel. Hasil penelitian menunjukkan bahwa pemeriksaan radiografi *region antibrachii* pada *pediatrik* dengan fraktur tertutup menggunakan proyeksi PA dan lateral serta tidak ada persiapan khusus yang dilakukan.

Kata kunci: Radiografi Region Antebrachii, Pediatrik, Fraktur Tertutup

Abstract

In 2020, the World Health Organization (WHO) reported that the fracture incidence rate reached 2.7%, with approximately 13 million people experiencing fractures. Antebrachial radiography is an important modality in establishing a radiological diagnosis. However, in pediatric patients, the quality of the images obtained can be influenced by patient preparation, projection, and exposure factors. A closed fracture is an example of a fracture in which the broken bone is not visible from the outside environment because there is no wound on the outer skin surface. The objective is to understand the examination techniques and observe the results of expertise imaging in radiographic examinations of the forearm region in pediatric patients with closed fractures. This research method used a qualitative descriptive design with an observational approach, involving radiographers and radiologists as informants. The data collection method in this study used interviews, observations, and documentation directly in the field with one sample individual. The results of the study showed that radiographic examination of the antibrachial region in pediatric patients with closed fractures used PA and lateral projections, with no special preparations performed.

Key words: Radiography Of The Antebrachial Region, Pediatrik, Close Fraktur

¹ Teknik Rontgen, Fakultas Kesehatan, Universitas Kader Bangsa Palembang, Indonesia

² Teknik Rontgen, Fakultas Kesehatan, Universitas Kader Bangsa Palembang, Indonesia

³ Teknik Rontgen, Fakultas Kesehatan, Universitas Kader Bangsa Palembang, Indonesia

* Koresponden: Prama Sugara; e-mail: sugaraprama@gmail.com

PENDAHULUAN

Kecelakaan lalu lintas (KLL) ialah penyebab kematian kesembilan paling umum di dunia, dengan sekitar 1,2 juta kematian setiap tahunnya, dan antara 20 hingga 50 juta orang mengalami patah tulang dan gangguan (34%). Dengan jatuh dan kecelakaan sepeda motor sebagai penyebab paling umum, insiden cedera telah meningkat sebesar 8,2% di Indonesia.

Pada tahun 2020, *World Health Organization* (WHO) melaporkan bahwa tingkat kejadian patah tulang mencapai 2,7% dan terdapat sekitar 13 juta orang yang mengalami patah tulang. Pada tahun 2019, terdapat hampir 15 juta kasus patah tulang dengan tingkat prevalensi 3,2%, sementara pada tahun 2018, kecelakaan lalu lintas menyebabkan 21 juta kasus patah tulang dengan tingkat prevalensi 3,8%. Menurut informasi sebanyak 236 orang (1,7%) mengalami patah tulang di Indonesia, sementara terdapat 1.775 kasus (3,8%) cedera tajam atau tumpul dari total 14.127 kasus. Cedera akibat kecelakaan terjadi dengan tingkat 1,6% (Irul Hadinata, 2024).

Institusi kesehatan seperti rumah sakit menawarkan beragam jenis pelayanan medis kepada masyarakat. Salah satu komponen penting dalam sistem layanan kesehatan ini adalah fasilitas penunjang medis. Di antara berbagai fasilitas penunjang tersebut, departemen radiologi memiliki peran unik dan krusial. Unit ini mengoperasikan peralatan *sinar-X* untuk keperluan diagnostik, menjadikannya bagian integral dari proses perawatan pasien (Bapeten, 2020). Pemeriksaan radiologi konvensional memanfaatkan radiasi pengion sebagai bahan utamanya. Radiasi ionisasi dapat berinteraksi dengan sel hidup dan menghasilkan efek *ionisasi*. Jenis radiasi pengion di antaranya *alpa*, *beta*, *gamma*, *neutron* serta *sinar-X* (Anies, 2013).

Os antebrachii merupakan bagian dari extremitas atas, *os antebrachii* meliputi pada dua tulang yakni *radius* serta *ulna*. Dari segi anatomi, tulang ulna adalah yang paling dekat dengan tubuh. Rotasi, atau kemampuan untuk memutar telapak tangan ke atas atau ke bawah, adalah gerakan utama lengan bawah. Saat tulang radius berputar, tulang ulna tetap diam (Khu, 2020) dan

Fraktur tertutup (*close fraktur*) ialah sebuah contoh patah tulang di mana tulang yang patah tidak terlihat dari lingkungan luar karena tidak ada luka pada permukaan luar kulit. (G, 2017). Sebagai tindak lanjut dari pemeriksaan diagnostik demi mendapatkan terapi medis yang tepat untuk anatomi extremitas atas, dapat dilakukan pemeriksaan pada proyeksi *Antero Posterior* (AP) dan lateral.

Berdasarkan hasil pre survey yang dilakukan di lapangan selama 3 bulan terakhir (Februari 2025 sampai dengan April 2025) didapatkan 5 (lima) orang yang melakukan pemeriksaan radiologi os antebrachii dengan kasus fraktur dan 1 (satu) orang yang melakukan pemeriksaan radiologi *Region Antebrachii* pada *pediatrik* dengan kasus *Close fraktur* di Instalasi Radiologi RSUD Perpetua J. Safanpo Papua. Dengan hasil pre survei dan latar belakang yang telah dipaparkan tersebut, penelitian ini memiliki beberapa urgensi yaitu untuk memberikan gambaran teknik proyeksi *PA* dan *Lateral* yang tepat, untuk menunjukkan faktor eksposi yang cocok untuk *pediatrik* dan dikarenakan tidak ada publikasi sebelumnya yang menstandarkan teknik pemeriksaan untuk kasus ini di wilayah Papua, khususnya RSUD Perpetua J. Safanpo. Maka penelitian ini diharapkan dapat menjadi sebagai acuan mutu pemeriksaan radiografi *pediatrik* dengan kasus fraktur tertutup dan menjadi kontribusi penting bagi fasilitas pelayanan radiologi daerah. Maka dari itu penulis mengangkat penelitian yang berjudul "Teknik Pemeriksaan Radiografi *Region Antebrachii* Pada *Pediatrik* Dengan Fraktur Tertutup Di Instalasi Radiologi RSUD Perpetua J. Safanpo Papua." dengan harapan dapat memberikan informasi tentang penanganan yang dilakukan saat pemeriksaan serta teknik yang digunakan. Agar hasil pemeriksaan tersebut dapat menegakkan diagnosa dan bisa membantu tindakan selanjutnya untuk dokter yang meminta pemeriksaan.

METODE DAN BAHAN

Metode dalam penelitian ini menggunakan desain deskriptif kualitatif dengan pendekatan observasi. Penelitian ini dilakukan Pada Bulan Februari Sampai Dengan April Tahun 2025 Di

Instalasi Radiologi RSUD Perpetua J Safanpo Papua. Populasi pada penelitian ini diambil dari data pasien 3 (tiga) bulan terakhir (Februari sampai dengan April) yang datang ke instalasi radiologi RSUD Perpetua J Safanpo Papua untuk melakukan pemeriksaan radiologi *region antibrachii* berjumlah 5 (lima) orang, dan 1 (satu) pasien melakukan pemeriksaan radiografi *region antibrachii* pada *pediatrik* dengan kasus *faktur tertutup* karena memenuhi kriteria menurut WHO 2020 banyaknya kecelakaan pata tulang pada anak-anak. Dalam menyusun penelitian ini penulis menggunakan 1 (satu) orang sampel yang dilakukan pemeriksaan karena penelitian ini untuk memahami teknik dan hasil gambaran expertise. Dalam 3 bulan selama penelitian hanya 1 anak-anak yang mengalami *region antibrachii*.

Dalam penulisan ini penulis mengumpulkan data dengan beberapa cara sebagai berikut ini: Observasi, Studi Kepustakaan, Wawancara dan Dokumentasi dan mengolah data meliputi pengamatan survey dan analisis data yang telah tersedia, kemudian dioalah untuk menghasilkan kesimpulan naratif.

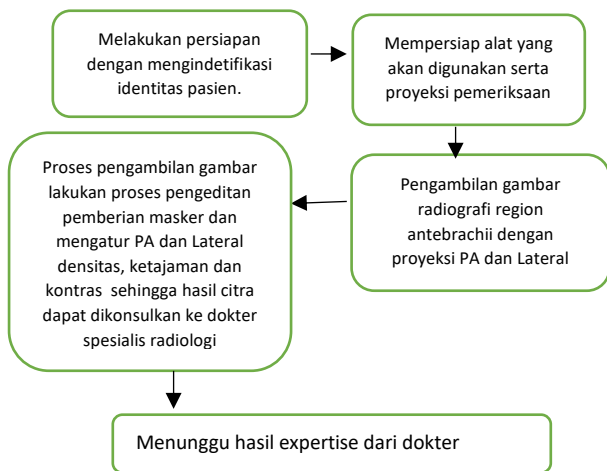


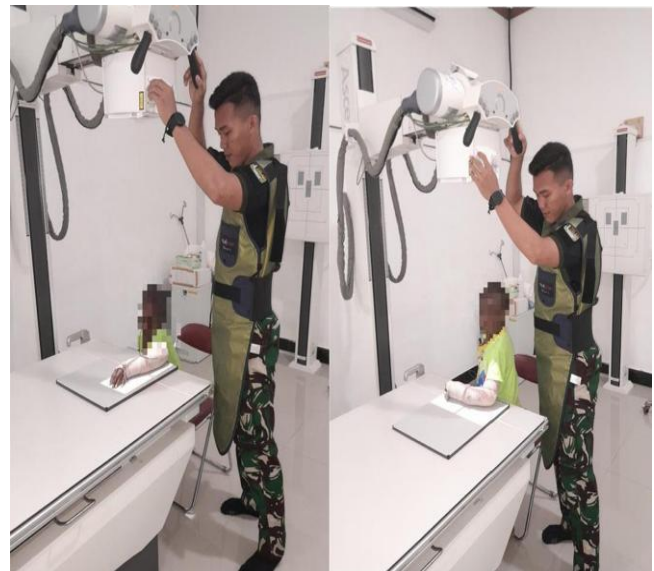Diagram 1. Alur Penelitian

HASIL DAN PEMBAHASAN

Penelitian dilakukan terhadap seorang pasien anak bernama Agak Bone, berjenis kelamin laki-laki dan berumur 9 tahun. Dengan menggunakan beberapa alat dan bahan yaitu sebagai berikut: Pesawat Sinar X yang dilengkapi dengan bucky stand, Kaset untuk merekam gambaran pemeriksaan, Computer radiografi untuk melakukan proses scanner gambar dari

data analog menjadi data digital, Printer CR sebagai alat pencetak hasil gambar CR dan Apron sebagai alat pelindung diri dari radiasi SINAR-X.

Dari penelitian yang telah penulis lakukan, pada pemeriksaan radiografi *region antibrachii* pada *pediatrik* dengan kasus Fraktur Tertutup tidak ada persiapan khusus yang perlu di lakukan, sehingga ketika pasien datang ke instalasi radiologi dengan diantar oleh perawat menggunakan kursi roda dan membawa form pemeriksaan yang berisi identitas pasien dan permintaan pemeriksaan radiografi *region antibrachii*. Kemudian perawat tersebut memberikan form pemeriksaan kepada radiografer, setelah radiografer menerima form pemeriksaan tersebut langkah awal yang dilakukan adalah mengintruksikan pasien untuk menunggu di ruang tunggu radiologi, setelah itu radiografer mempersiapkan kaset ukuran 35x40 yang diletakkan diatas meja pemeriksaan dan menginput data pasien ke dalam kompuer radiologi serta memilih extremitas yang akan diperiksa.



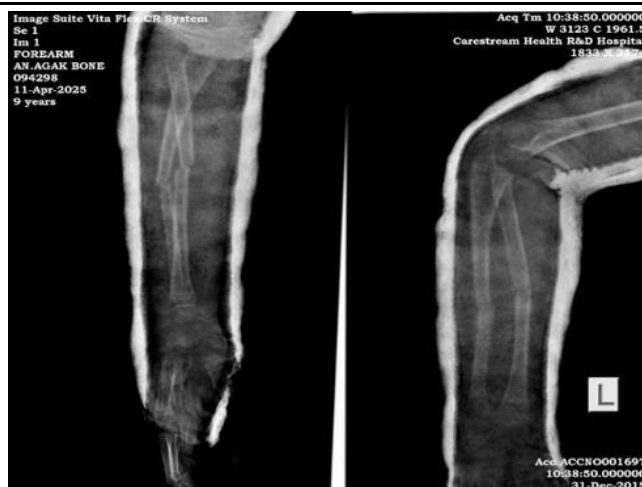Gambar 1. Pemeriksaan Radiografi Proyeksi PA dan Lateral

(Sumber: Data Primer 2025)

Berdasarkan Gambar 1 mengenai pemeriksaan radiografi proyeksi PA dan Lateral yang telah dipaparkan, teknik pemeriksaan radiografi *region antibrachii* pada *pediatrik* dengan kasus Fraktur Tertutup di instalasi radiologi RSUD Perpetua J. Safanpo yaitu,

pertama petugas radiografer mengintruksikan pasien untuk memasuki ruangan dengan didampingi oleh keluarganya, setelah itu radiografer mengintruksikan pasien untuk melepas benda logam di sekitar area yang akan dilakukan pemeriksaan dan memosisikan pasien duduk disamping meja pemeriksaan dengan *region antibrachii* diproyeksikan PA di atas meja pemeriksaan, atur *central point* pada pertengahan *os antibrachii*, atur *central ray* menjadi vertikal dengan FFD 90 cm atur kolimasi seukuran objek yang akan diperiksa, intruksikan pasien agar tidak bergerak dan kooperatif, setelah itu radiografer memasuki ruangan operator dengan memilih faktor exposi sebesar : Kv : 48, mA : 45, sec : 0,100 dan menekan tombol x-ray. Setelah melakukan proses expose radiografer kembali ke ruang pemeriksaan dan mengambil kaset yang akan di scan pada alat CR yang sudah siap, sambil menunggu gambar radiografi *region antibrachii* proyeksi PA muncul pada layar monitor radiografer kembali ke ruang pemeriksaan dengan membawa kaset ukuran 35x40 dan meletakkan diatas meja pemeriksaan.

Setelah itu radiografer kembali ke ruang pemeriksaan dan mengambil kaset yang akan di scan, di ruangan CR petugas menambahkan pilihan pemeriksaan *region antibrachii* lateral pada monitor, kemudian setelah siap masukkan kaset untuk dilakukan scan gambar. Sambil menunggu gambaran muncul radiografer memberikan marker sinistra pada gambar *region antibrachii* proyeksi PA dan melakukan pengeditan mengatur kontras, ketajaman, detail serta densitas pada gambaran, lakukan hal serupa pada gambar proyeksi lateral, setelah itu klik print gambar pada layar monitor. Kemudian radiografer memberitahukan bahwa hasil akan dibacakan terlebih dahulu dengan dokter spesialis radiologi kemungkinan hasil *expertise* bisa diambil 1x24 jam setelah pemeriksaan berlangsung.



Gambar 2. Hasil Gambaran Expertise Radiografi Proyeksi PA dan Lateral
(Sumber: Data Primer 2025)

Berdasarkan Hasil gambaran sesuai Gambar 2 yang didapat pada pemeriksaan radiografi *region antibrachii* kemudian di print dan tampak 1 cetak film yang keluar dengan gambaran *region antibrachii* terproyeksi PA dan Lateral dengan posisi lengan pasien yang sudah terpasang gips. Dari hasil *expertise* dokter spesialis radiologi mendapati hasil: Tidak tampak *soft tissue swelling*, *Trabekulasi* tulang baik, Tampak *discontinuitas complete os radius sinistra pars tertia media, cum disloactio ad latus (+), bowing (+), garis fraktur (+), callus (-), aposisi dan alignment* kurang, Tak tampak *osteofit* maupun *subchondral sclerotik*, *Joint space* tidak menyempit maupun melebar, Tampak terpasang fiksasi eksternal berupa *gips sirkuler*. Dari hasil tersebut juga mendapati kesan: *Post fracture complete os radius sinistra pars tertia media, cum disloactio ad latus et bowing, aposisi dan alignment* kurang, belum *reunifikasi*, *Post fracture complete os ulna sinistra pars tertia media, cum disloactio ad axim et bowing, aposisi dan alignment* kurang, belum *reunifikasi* dan terpasang fiksasi eksternal berupa gips sirkuler.

Dari hasil wawancara dengan dokter spesialis radiologi yang menjelaskan bahwa tidak ada persiapan khusus pada pemeriksaan *region antibrachii* yang terpenting pasien dapat diposisikan 2 posisi agar gambaran tervisualisasi dengan baik karena jika pasien sudah terpasang gips, sedikit sulit untuk memosisikan true AP atau true lateral, gambaran yang tampak harus

mencakup *os antebrachii* tervisualisasi dengan baik yang mencakup *soft tissue, wrist joint dan elbow joint*, harus mencakup semua parameter kualitas gambaran agar tampak garis fraktur pada bagian *os antebrachii* dan kerusakan pada *soft tissue* terlihat dengan jelas..

KESIMPULAN

Dari penelitian dan pembahasan pada pemeriksaan *region antebrachii* pada *pediatrik* dengan kasus *close fraktur* yang telah diuraikan pada pembahasan sebelumnya maka diperoleh kesimpulan sebagai berikut :

1. Pada pemeriksaan ini tidak ada persiapan khusus hanya saja pasien diinstruksikan untuk melepas benda logam di sekitar area objek yang akan diperiksa.
2. Teknik pemeriksaan radiografi *region antebrachii* pada *pediatrik* dengan kasus *close fraktur* menggunakan proyeksi PA dan lateral. Pasien di posisikan di samping meja pemeriksaan dengan *region antebrachii* diproyeksikan PA dan lateral, atur central point pada pertengahan *os antebrachii*, atur central ray menjadi vertical dengan FFD 90 cm, atur kolimasi sesuai dengan ukuran objek
3. yang akan diperiksa. Kemudian untuk proyeksi PA dan lateral menggunakan faktor exposi Kv : 48, mA : 45, sec : 0.100.

Pada pemeriksaan *region antebrachii* pada *pediatrik* dengan kasus *close fraktur* ini terdapat hasil gambaran yang memberikan kesan adanya *Post fracture complete os radius sinistra pars tertia media, cum disloactio ad latus et bowing*, aposisi dan alignment kurang, belum *reunifikasi* dan terpasang fiksasi eksternal berupa gips sirkuler dan *Post fracture complete os ulna sinistra pars tertia media, cum disloactio ad axim et bowing*, aposisi dan *alignment* kurang, belum *reunifikasi* dan terpasang fiksasi eksternal berupa gips sirkuler.

DAFTAR PUSTAKA

- Akhadi D mukhli. 2012. Dasar-dasar proteksi radiasi. Jakarta: rineka cipta;
- Anies M. 2013. ke. Cepat Tua Akibat Radiasi. Jakarta: Elex Media Komputindo

- Avopix. Type of bone fracture 2016. <https://www.shutterstock.com/id/image-vector/types-bone-fractures-535845394>
- Ballinger phillip w. 2003 Merril's Atlas Of radiographic positions and radiologic procedures volume one. elseiver mosby
- Bapeten P. standar ukuran ruang laboratorium dan klinik radiologi 2020. <https://jdih.bapeten.go.id/unggah/dokumen/peraturan/1028-full.pdf>
- Black, J.M & HAWKS J. 2014 Keperawatan Medikal Bedah : Manajemen Klinis
- Dianasari T, Koesyanto H. 2017 Penerapan Manajemen Keselamatan Radiasi Di Instalasi Radiologi Rumah Sakit. Unnes J Public Heal;6:174. <https://doi.org/10.15294/ujph.v6i3.12690>
- G W. Nyeri Tulang dan Sendi. 2017 Yogyakarta: Gosyen Publishing
- Gunardi, S dan Liem I. 2018. Buku Ajar Anatomi Sabotta. Singapore: waschke,bockers.
- Hartanto. 2013. Anatomi Tulang Panjang. Jakarta: Erlangga;
- Irul Hadinata. 2024. Penerapan Teknik Relaksasi Genggam Jari Terhadap Skala Nyeri Pasien Post Operasi Fraktur Di Ruang Bedah Khusus RSUD Jendral Ahmad Yani Metro 4:3. www.jurnalakperdharmawacana.ac.id
- Khu DA. 2024. Ortopedi dan Traumatology pemeriksaan extremitas atas. Jawa Timur: Zifatama Jawara
- Melti Suriya. 2012 Buku Ajar Asuhan Keperawatan Pada Medikal Bedah Gangguan Pada Sistem
- Muskuloskeletal. 2019 Sumatera Barat: pustaka galeri mandiri
- Pujiastuti AT. 2025 Dermatologi dan Muskuloskeletal. Jawa Timur: Thalibul Ilmi Publishing & Education;
- Rosilawati NE, Nasution I, Murni TW. 2018 Penggunaan Radiofarmaka Untuk Diagnosa Dan Terapi Di Indonesia Dan

Asas Keamanan Penggunaan Obat.
<https://doi.org/10.24167/shk.v3i1.697>

Sumanto D. 2022 metodologi penelitian pendekatan kuantitatif. Yogyakarta: penerbit ANDI

Suryani L. 2024 Buku Ajar Ilmu Dasar Keperawatan. Jambi: PT Sonpedia Indonesia